

ДОВЕРИЕ ТЕХНИКЕ. РАСЧЕТ ИНВЕСТИЦИЙ.

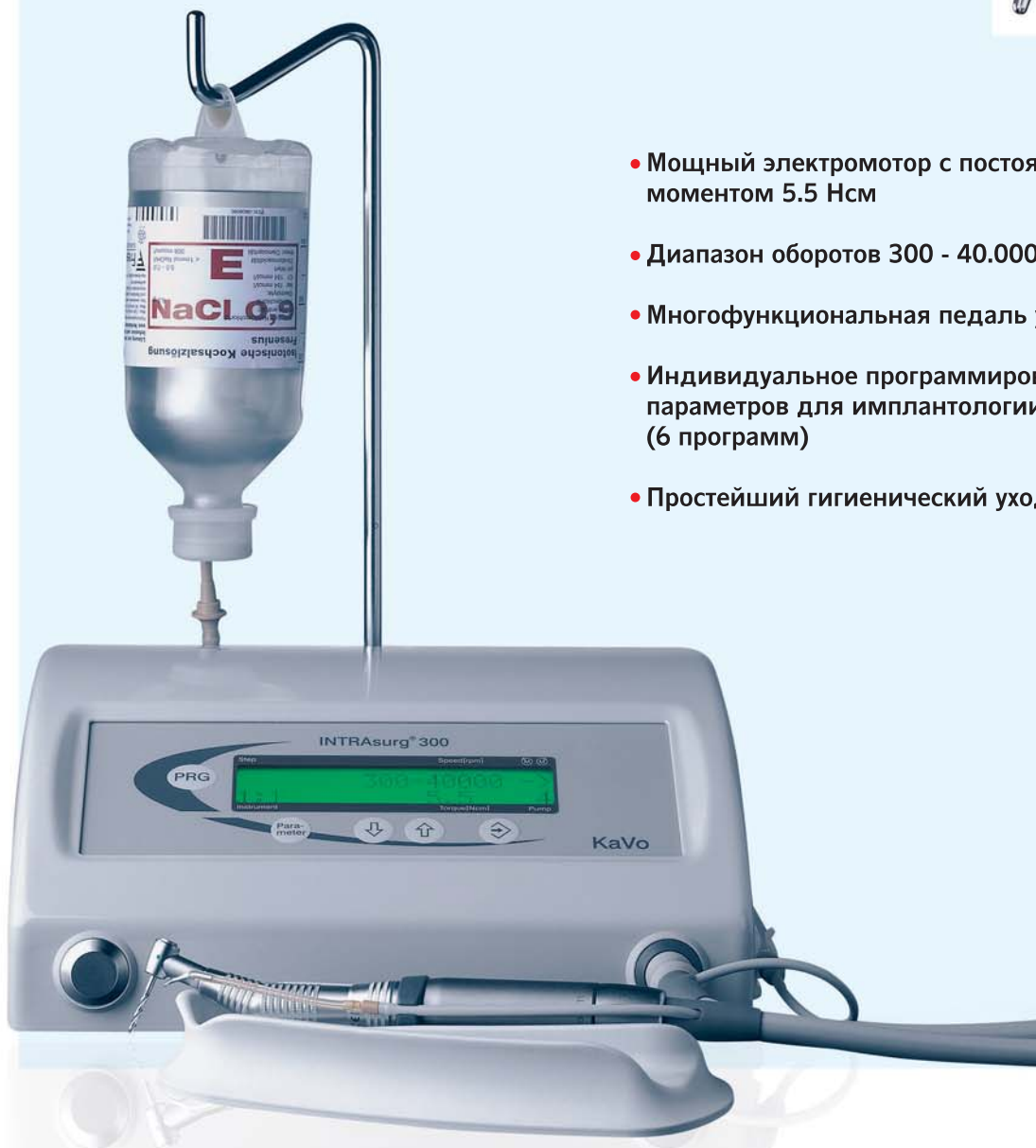АКЦИЯ

Наше уникальное предложение
для Вас:

2.626 Евро



- Мощный электродвигатель с постоянным крутящим моментом 5.5 Нсм
- Диапазон оборотов 300 - 40.000 об./мин.
- Многофункциональная педаль управления
- Индивидуальное программирование важнейших параметров для имплантологии и челюстной хирургии (6 программ)
- Простейший гигиенический уход / автоклавирование



ООО "КаВо Дентал Руссланд", 190005, Санкт-Петербург, наб. р. Фонтанки, 130 "А"
тел.: (812) 331 8696; факс: (812) 251 0655, e-mail: kavo@kavodental.ru, www.kavodental.ru
ООО "КаВо Дентал Руссланд", 127434, Москва, Дмитровское шоссе, д.5, корп.1
тел.: (495) 976 4568; e-mail: Konstantin.Malakhov@kavo.com

Рекомендуемая розничная цена. Срок действия акции: до 30.06.2007



KaVo. Dental Excellence.

Клинические варианты временных конструкций зубных протезов

Е.Е. Статовская

к.м.н., асс. кафедры ортопедической стоматологии ГОУ ДПО СПб МАПО

В прошлом номере LAB (#1 '07) мы уже рассматривали целый ряд вопросов, связанных с использованием временных, шинирующих, стабилизирующих и комбинированных конструкций зубных протезов на этапах подготовки к ортопедическому лечению. Данные конструкции показаны при сочетанной, осложненной стоматологической патологии (синдрома дисфункции височно-нижнечелюстного сустава – ВНЧС, заболеваниях пародонта, патологической стираемости, деформациях зубных рядов, зубочелюстных аномалиях), в клинических случаях, когда предполагается изменение соотношений челюстей (прикуса), большой объем вмешательств и длительные сроки лечения, а также при необходимости предварительной оценки эстетических и функциональных параметров будущей ортопедической конструкции.

Нередки случаи, когда необходимо изготовить более сложную конструкцию, сочетающую в себе несколько функций: функцию временного протеза и шины (каппы), что иллюстрируется следующими примерами.

Клинический случай №1

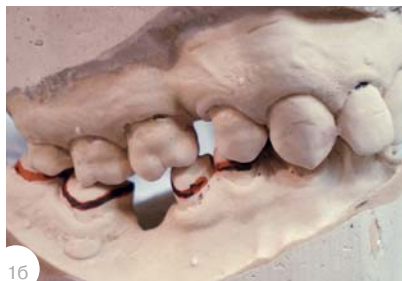На серии фотографий 1а-1д приведен вариант окклюзионной

каппы, использованной при лечении синдрома дисфункции височно-нижнечелюстных суставов на фоне скелетной формы аномалий прикуса II класса.

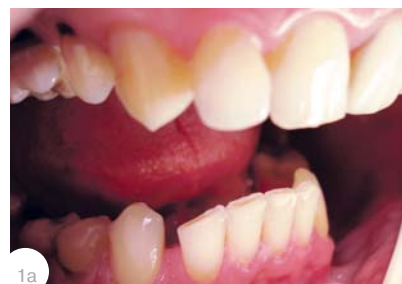Данный клинический пример относится к сложному случаю как для функционального, так для ортодонтического и ортопедического лечения ввиду сагиттальной

Клинический случай №1

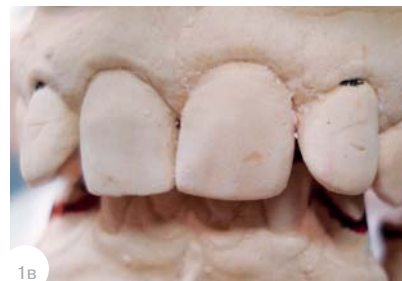Окклюзионная каппа, используемая при лечении синдрома дисфункции височно-нижнечелюстных суставов на фоне скелетной формы аномалий прикуса II класса



1б



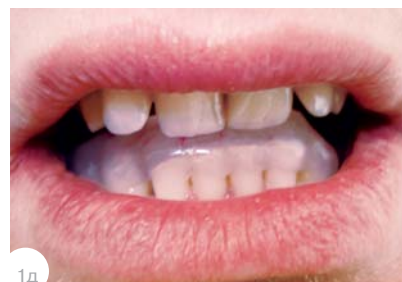1а



1в



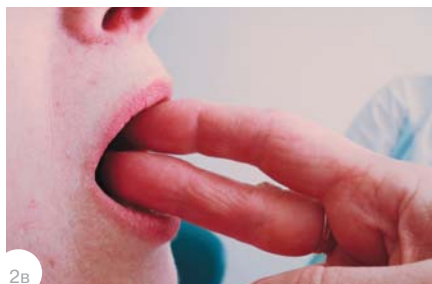
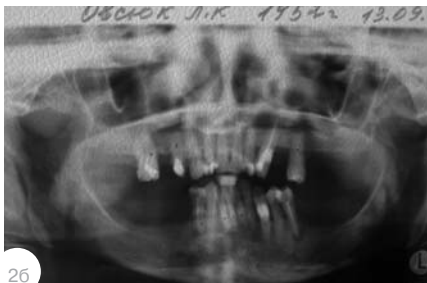
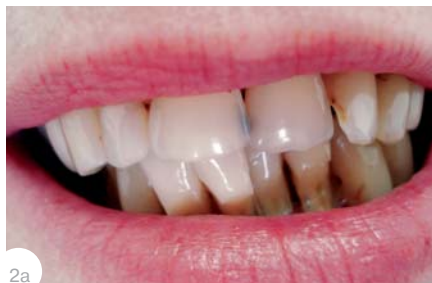1г



1д

Клинический случай №2

Изготовление каппы комбинированного действия



щели между резцами и глубокого травмирующего прикуса.

Клинический случай №2

На фотографиях 2а-2б вниманию читателей представлена ситуация в полости рта и на ортопантограмме. Клинически и по результатам обследования у больной установлены: синдром дис-

функции ВНЧС, вторично сниженный прикус, концевые дефекты, генерализованный пародонтит тяжелой степени, осложнения кариозной болезни, неудовлетворительная санация полости рта.

При первичном посещении (фото 2в) открывание рта составляло 30 мм («2 пальца»). Необходимо одновременно возместить де-

фект зубных рядов, обеспечить лечебные соотношения челюстей (статическое и при движениях нижней челюсти).

На фотографии 2г приведена конструкция каппы комбинированного действия.

Клинический случай №3

Клиническая ситуация, сходная с предыдущим примером: мышечная дисфункция, вторично-сниженный прикус, концевые дефекты зубных рядов на нижней челюсти, несостоятельные зубные протезы.

Данной больной (фото 3а, 3б) предстоит длительная подготовка к ортопедическому лечению, заключающаяся в эндодонтическом, пародонтологическом лечении с последующим одномоментным восстановлением соотношений челюстей.

В процессе лечения изготовлен временный пластиночный протез нижней челюсти и каппа на верхнюю челюсть (3в). Возмещен дефект нижней челюсти ввиду заметного при улыбке отсутствия премоляра (3г).

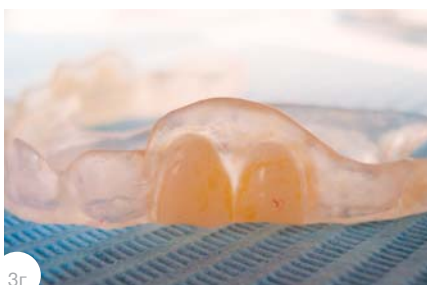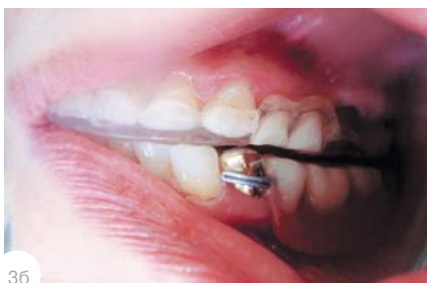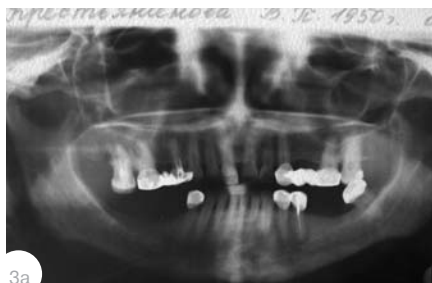В данном случае для успешного комплексного решения сложной исходной ситуации также пришлось пойти на создание комбинированной ортопедической конструкции.

Заключение

Таким образом, временные конструкции зубных протезов комбинированного действия могут быть использованы при функциональном лечении больных клиники ортопедической стоматологии и на этапах подготовки к ортодонтическому, ортопедическому лечению. L A B

Клинический случай №3

Изготовление каппы, возмещающей дефекты зубных рядов в переднем и боковом отделах.



Материал предоставлен фирмой
KaVo Дентал Руссланд
С.-Петербург,
наб. р. Фонтанки, 130 «А»
тел.: +7 (812) 331 86 96,
(812) 251-0655
E-mail: kavo@kavodental.ru
Internet: www.kavodental.ru