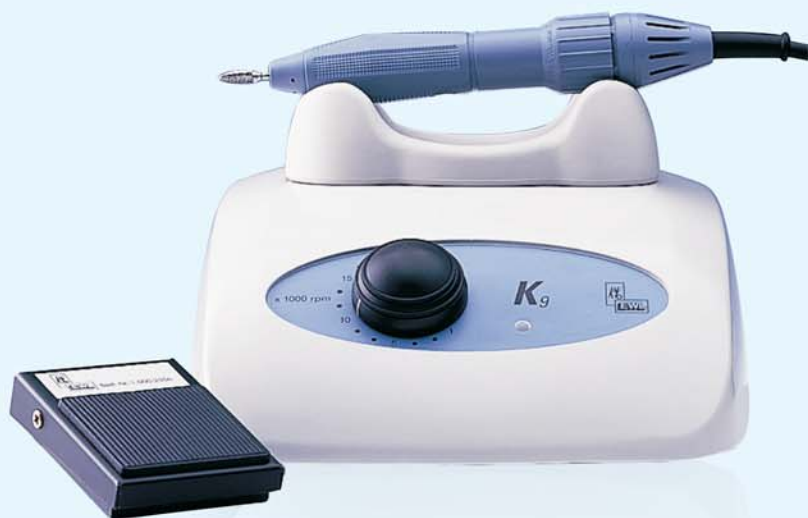

ДОСТУП К НАДЕЖНОСТИ



АКЦИЯ

KaVo K9
(настольное управление)

787 Евро



АКЦИЯ

KaVo K4 plus
(ножное управление)

1.100 Евро



Особенности применения временных конструкций зубных протезов

Е.Е. Статовская

к. м. н., асс. кафедры
ортопедической
стоматологии
ГОУ ДПО СПб МАПО

Временные, шинирующие, стабилизирующие, комбинированные конструкции зубных протезов используются на этапах подготовки к ортодонтическим, пародонтологическим, ортопедическим манипуляциям и при непосредственном лечении больных клиникой ортопедической стоматологии.

Обсуждаемые конструкции временных зубных протезов абсолютно показаны при сочетанной, осложненной стоматологической патологии (синдрома дисфункции височно-нижнечелюстного сустава – ВНЧС, заболеваниях пародонта, патологической стираемости, деформациях зубных рядов, зубочелюстных аномалиях), в клинических случаях, когда предполагается изменение соотношений челюстей (прикуса), большой объем вмешательств и длительные сроки лечения, а также при необходимости предварительной оценки эстетических и функциональных параметров будущей ортопедической конструкции.

Временные, шинирующие, стабилизирующие, комбинированные (рис. 2) конструкции зубных протезов изготавливаются прямым (клиническим) и непрямым (лабораторным) способом.

Первый способ применяется в неотложных клинических ситуациях: срочном возмещении эстетического дефекта, оказание пособия при болевом синдроме дисфункции ВНЧС (рис. 1), с целью сохранения информации о соотношениях челюстей после препарирования зубов, для адаптации маргинальной десны, починке, перебазировке, припасовке временных зубных протезов.

Более точным способом является лабораторный метод изготовления временных протезов, капп (шин) с применением артикулятора, в котором воспроизводится привычное или центральные и динамические соотношения челюстей.

Планирование конструкции и метод изготовления временных,

шинирующих, стабилизирующих, комбинированных зубных протезов определяется конкретной клинической ситуацией, сроком использования аппаратов и свойствами конструкционных материалов, из которых они изготовлены.

Для получения предсказуемого результата необходимо учитывать срок использования, а также соотношение челюстей, воспроизводимое с помощью обсуждаемых конструкций протезов, в особенности, если предполагается удаление, последовательное эндодонтическое лечение зубов, припасовка, перебазировка протеза, изменение соотношения челюстей, окклюзионной схемы.

В этой связи временные, шинирующие, стабилизирующие, комбинированные зубные протезы (каппы, шины, мостовидные, съемные зубные протезы) точнее называть ортопедическими конструкциями со строго ограниченным сроком использования и

Виды окклюзии

- **Физиологическая** (привычное соотношение челюстей не изменяется в процессе ортопедического лечения)
- **Нефизиологическая** (нуждается в лечении)
- **Терапевтическая** (воссозданные окклюзионные и челюстные соотношения ортопедическими или терапевтическими методами)

Методы окклюзионной реабилитации

- Абразивные (микроабразия, избирательное шлифование)
- Реставрация и микропротезирование
- Протетическая реабилитация в пределах зубного ряда, зубных рядов
- Шинирующие и стабилизирующие аппараты
- Временные конструкции зубных протезов

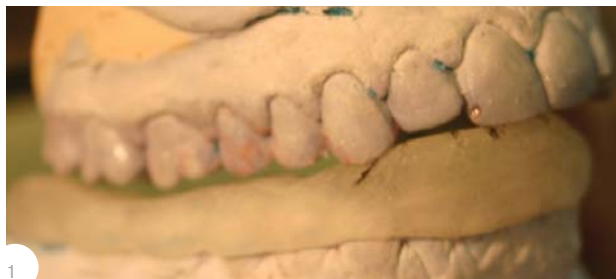

Рис.1. Оклюзионная каппа (шина) с передним и клыковым ведением нижней челюсти

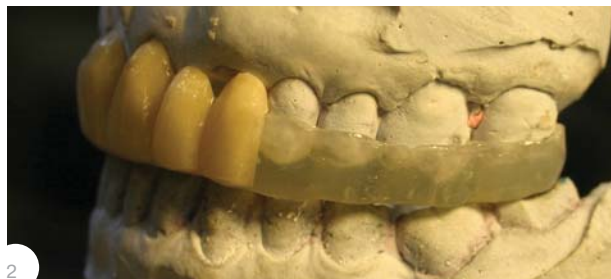

Рис.2. Каппа на верхнюю челюсть, стабилизирующая, релаксирующая, возмещающая включенный дефект в переднем участке верхней челюсти




Рис.3. Модели челюстей (ситуация в полости рта)

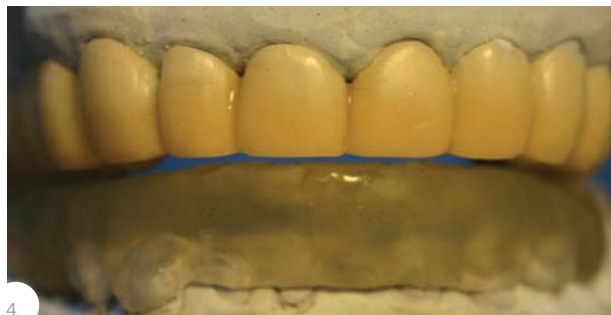

Рис.4. Временный мостовидный протез зубного ряда верхней челюсти и каппа комбинированного действия на зубной ряд нижней челюсти

подразделять на лечебные аппараты с контролируемой и неконтролируемой (непредсказуемой) окклюзионной схемой (соотношением челюстей).

Любые манипуляции должны быть корректными с точки зрения соотношений челюстей, так как на любом этапе лечения существует опасность изменения прикуса.

Кроме того, необходимо предусмотреть сохранение нормального гигиенического состояния полости рта с целью предупреждения воспалительных осложнений со стороны пародонта и механической травмы слизистой оболочки полости рта.

К возможным осложнениям при пользованием временными конструкциями зубных протезов относятся местные и общие реакции жевательного аппарата и организма больного, в том числе, связанные с биологическими и конструкционными свойствами материалов.

Клинический случай

Больной Л. Патологическая стираемость с утратой 2/3 и более коронковых частей сохранившихся зубов (рис. 3). Включенный односторонний дефект зубных рядов нижней челюсти за счет отсутствия 35, 36 зубов, генерализованный пародонтит легкой степени тяжести. Синдром дисфункции ВНЧС, бруксизм.

План лечения:

1. Определение соотношения челюстей. Изготовление в артикуляторе временных конструкций зубных протезов комбинированного действия: мостовидного протеза из пластмассы на зубы верхней челюсти и каппы на нижнюю челюсть – релаксирующую, с передним и клыковым ведением нижней челюсти (рис. 4).

2. Эндодонтическое лечение зубов верхней и нижней челюстей.

3. Изготовление культевых вкладок и пластмассовых мостовидных конструкций зубных протезов верхней и нижней челюстей,

а также хирургического шаблона перед имплантацией 35, 36.

4. Ортопедическое лечение с помощью металлокерамических коронок с последующим наложением на нижнюю челюсть каппы ночного использования.

Особенности тактики лечения больного

– одномоментное определение, воспроизведение, стабилизация соотношений челюстей с помощью временных мостовидных протезов и каппы,

– динамическое наблюдение и контроль окклюзионных и челюстных соотношений, воспроизводимых на каппе (окклюзионной схемы каппы) на этапах подготовки к окончательному ортопедическому лечению. LAB

Материал предоставлен фирмой KaVo Дентал Руссланд С.-Петербург, наб. р. Фонтанки, 130 «А» тел.: +7 (812) 331 86 96, (812) 251-0655 E-mail: kavo@kavodental.ru Internet: www.kavodental.ru